

ist nur wenig eingerissen, die Muskelfasern des Constrictor cunni sind noch erhalten. Fig. 471 zeigt einen tieferen Riss (II. Grades), welcher ein Stück weit in die Scheide hineinragt und den Constrictor cunni, den Transversus perinei superfic. und das Centrum tendineum des Dammes in Mitleidenschaft gezogen hat. Sie sehen, dass solche tiefe Risse nicht mehr genau median verlaufen, sondern in der Scheide den Wulst

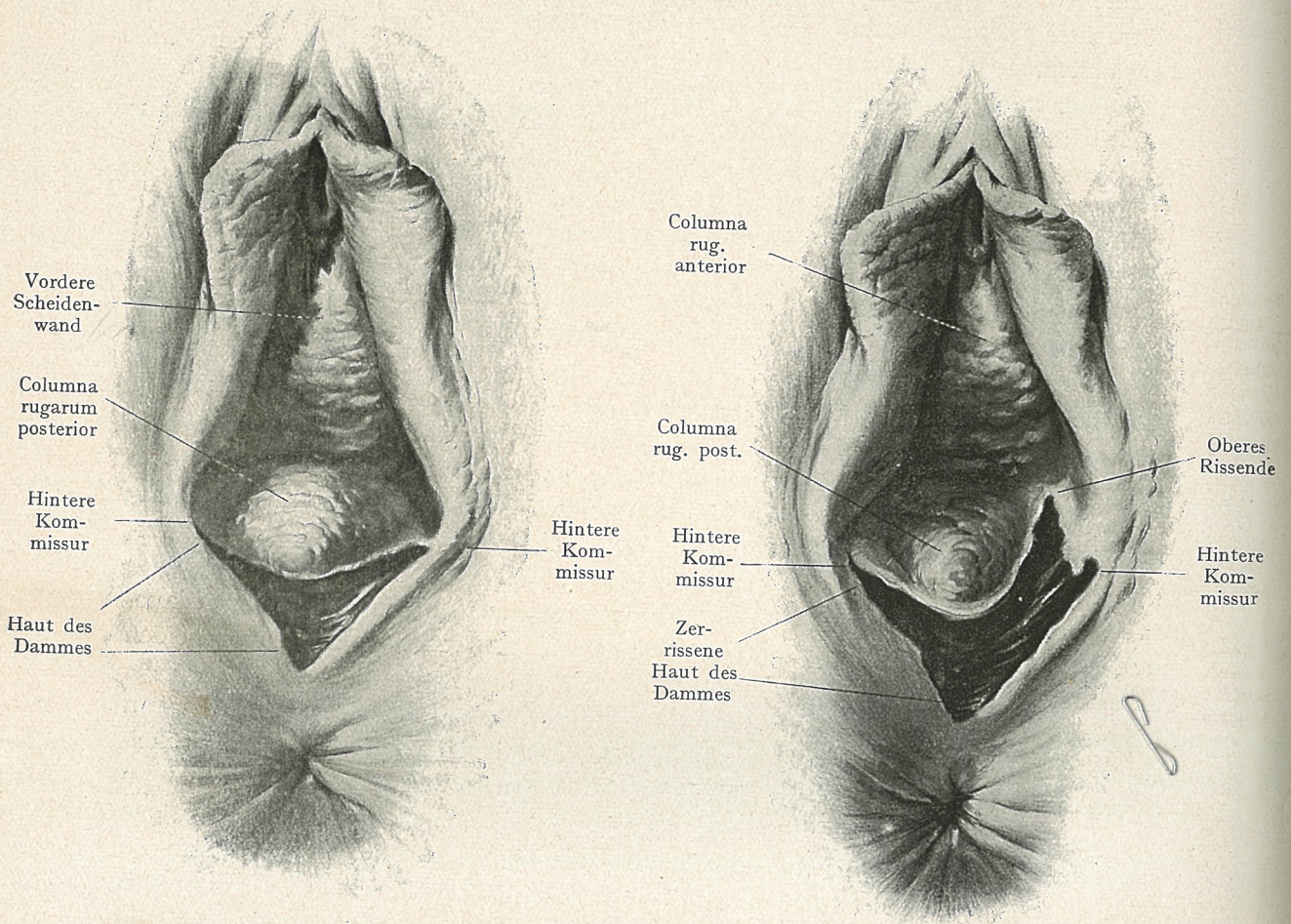


Fig. 470.
Oberflächlicher Dammriss (I. Grades).

Fig. 471.
Tiefer Dammriss (II. Grades).

der Columna rugarum seitlich umgehen. In Fig. 471 geht der Riss nach links an der Columna vorbei, in Fig. 472 teilt er sich gabelig und verläuft in zwei Schenkeln links und rechts vom Wulst, der von seiner Unterlage ein Stück weit abgelöst ist und sich dann leicht nach oben rollt.

In Fig. 473 ist ein „kompletter“ Dammriss (III. Grades) abgebildet. Man bezeichnet so die Risse, welche bis in den Mastdarm gehen. Es sind also nicht nur